

# **Le kératocône**

**Une brochure d'information pour les praticiens et les personnes  
intéressées©**

**Raphael L. Eschmann**

**Avec la collaboration de P.D. Dr. Béatrice Frueh, Mme Andrea Müller-Treiber et du  
Dr Chantal Bornet**

## Avant-propos

De nos jours, les exigences en matière d'acuité visuelle sont de plus en plus grandes. Déjà de petites faiblesses de la vue peuvent être très gênantes dans la vie quotidienne; dans certaines circonstances elles représentent même un danger. La correction optique des amétropies doit être faite en tenant compte du genre et de l'évolution de l'affection. Des contrôles réguliers chez l'opticien et l'ophtalmologue sont indispensables.

A côté des amétropies connues il y a le kératocône, une altération de la cornée qui entrave durablement la vision. L'évolution est sournoise et selon le genre, le type ou le stade de la maladie, la personne concernée ne se rend compte de l'affection qu'après un certain temps.

On parle beaucoup de kératocône dans les milieux professionnels intéressés. Outre les questions d'étiologie (cause et raison), de genèse (origine et développement), de morphologie (configuration et structure des tissus), de classification (phénotype), d'épidémiologie (fréquence et lieu d'apparition) ainsi que d'hérédité (antécédents) il s'agit d'étudier les possibilités d'aide optique. Le but d'un soutien optique optimal est de procurer au patient le plus grand confort visuel et de le lui assurer le plus longtemps possible.

Beaucoup de personnes atteintes de ce mal aimeraient comprendre l'aspect de la maladie et les moyens de correction. Nous aimerions donc offrir un maximum d'informations et tentons de les présenter sous une forme qui permettra également aux non-professionnels de comprendre la situation d'une personne atteinte d'un kératocône.

Le kératocône et ses conséquences sont vécus très différemment par les divers individus. Des informations approfondies quant aux interrogations individuelles devraient donc être réunies auprès de l'opticien et de l'ophtalmologue traitant. De nouvelles découvertes provenant de la science et de l'enseignement de la médecine ainsi que des nouvelles technologies pour la fabrication d'aides optiques, ouvrent de nouveaux débouchés sur des possibilités d'application qui permettent d'optimiser les moyens de correction et le confort visuel.

Pour assurer un suivi exemplaire, un dialogue franc entre le patient et le thérapeute est donc de première importance.

↳ La multiplication, la traduction, l'archivage sur microfilms ainsi que l'enregistrement et le traitement sur systèmes électroniques ne sont autorisés qu'avec l'approbation explicite des auteurs.

↳ Les déclarations suivantes ne prétendent pas être exhaustives et représentent l'opinion des auteurs au moment de la réalisation de cet ouvrage

Berne, octobre 2003

## Table des matières

### 1. Introduction

- 1.1 Les yeux et la vision
- 1.2 Amétropies
- 1.3 Correction des amétropies

### 2. Le kératocône

- 2.1 La cornée saine
- 2.2 Les différentes ectasies d'une cornée altérée par la maladie
- 2.3 Fréquence du kératocône
- 2.4 Aspect clinique du kératocône
- 2.5 Aspects du kératocône
- 2.6 Quand le kératocône apparaît-il
- 2.7 Evolution éventuelle du kératocône
- 2.8 Qui peut être atteint d'un kératocône
- 2.9 Le kératocône est-il héréditaire

### 3. Les possibilités de correction du kératocône

- 3.1 Les limites des lunettes
- 3.2 Les lentilles de contact
- 3.3 Les mesures chirurgicales

### 4. Remarques finales

- 4.1 A quoi faut-il spécialement faire attention
- 4.2 Trucs et astuces pour les porteurs (porteuses) de lentilles de contact
- 4.3 Qu'apportera l'avenir et quels sont les pronostics

### 5. Recommandations bibliographiques

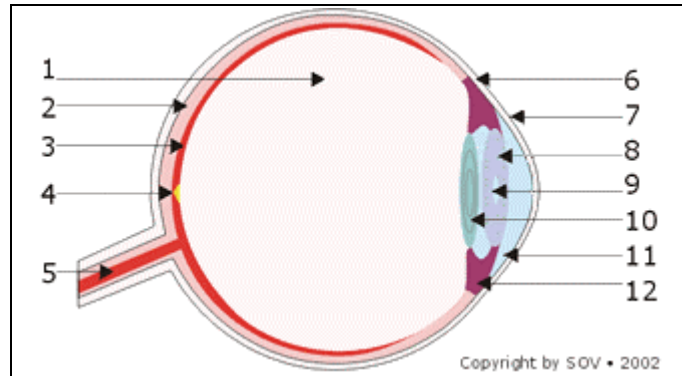
- 5.1 Livres spécialisés
- 5.2 Médias électroniques, liens vers la littérature spécialisée
- 5.3 Médias électroniques, liens pour communiquer entre personnes concernées

### 6. Littérature

## 1. Introduction

### 1.1 Les yeux et la vision

Avant que la lumière ne tombe sur la rétine (3) avec la fovéa (4) et y projette une image inversée de l'objet contemplé, elle traverse la cornée (7), l'humeur aqueuse (11) qui se trouve derrière, puis le cristallin (10) et finalement le corps vitré (1) de l'œil. L'iris (8) règle la quantité de lumière qui entre par la pupille (9) et les muscles optiques internes ont pour tâche de bomber plus ou moins le cristallin (10) selon la distance de l'objet examiné, pour maintenir ainsi la capacité visuelle et le confort optique.



Coupe de l'œil (schématique)

La sclérotique (6) entoure le globe oculaire pour se transformer sur le devant en cornée. Sous la sclérotique on trouve la choroïde (2), fortement vascularisée et qui approvisionne l'œil en éléments nutritifs et qui se transforme dans un premier temps en corps ciliaire (12) puis en iris (8).

La cornée (7) est la délimitation antérieure de l'œil et sert, avec le globe oculaire, à projeter la lumière sur la rétine (3) de façon à ce qu'une image nette en résulte. La cornée est fortement bombée et transparente. Chez les amétropes qui portent des lentilles de contact, celles-ci nagent sur le film lacrymal qui se trouve directement sur la cornée.

L'humeur aqueuse (11) est un liquide qui remplit l'espace dans la partie antérieure de l'œil entre l'arrière de la cornée et l'avant du cristallin. La forme de l'œil est essentiellement garantie par la pression intraoculaire de l'humeur aqueuse.

Le cristallin (10) forme avec la cornée (7) la majeure partie de l'appareil de réfraction de l'œil. En outre, il a la capacité de projeter sur la rétine (3) des images nettes d'objets se trouvant à différentes distances.

Le corps ciliaire (12) permet au cristallin de changer de courbure et, est donc responsable de la mise au point de près (autofocus). L'humeur aqueuse (11) est produite dans les appendices ciliaires.

Le corps vitré (1) est une masse gélatineuse qui remplit l'espace entre le cristallin et la rétine. Il sert essentiellement, à l'instar de l'humeur aqueuse (11), au maintien de la forme de l'œil.

La rétine (3) est la partie sensible à la lumière et constitue, avec la cornée, la partie la plus importante pour la vision. Elle contient les cellules optiques (bâtonnets et cônes rétiens) et transforme la lumière à l'aide des environ 125 millions de cellules optiques ou récepteurs en impulsions électriques. La fovéa (4) se trouve exactement en face de la pupille. C'est la zone qui donne la meilleure acuité visuelle.

Le nerf optique (5) transmet les impulsions électriques à travers les fibres nerveuses pour être traitées par le cerveau. L'endroit où le nerf optique rejoint la rétine n'est pas sensible à la lumière (papille).

La conjonctive est une muqueuse qui tapisse le passage entre le globe oculaire et les paupières et forme un double pli devant l'orbite. Sur le bord des paupières et à l'endroit de la transition de la sclérotique à la cornée la conjonctive est fermement reliée à son support, tout en restant très mobile.

## 1.2 Amétropies

### 1.2.1 L'emmétropie

La longueur de l'œil est en juste rapport avec le système de réfraction. Des rayons ayant une incidence parallèle sur l'œil convergent en un foyer sur la rétine et l'image qui y est projetée est nette.

### 1.2.2 L'hypermétropie

L'œil est trop court par rapport au système de réfraction. Les rayons ayant une incidence parallèle sur l'œil convergent en un foyer non pas sur mais derrière la rétine. Grâce à la faculté du cristallin de modifier la réfraction partiellement ou entièrement, l'hypermétropie peut être compensée jusqu'à un certain degré. Pour la correction on se sert de verres convexes (correction positive).

### 1.2.3 La myopie

L'œil est trop long par rapport au système de réfraction. Les rayons ayant une incidence parallèle sur l'œil convergent non pas sur mais devant la rétine. Le cristallin ne peut compenser la myopie. Le myope a une mauvaise vue de loin. Pour la correction on se sert de verres concaves (correction négative).

### 1.2.4 Astigmatisme régulier ou irrégulier

La plupart du temps, ce défaut visuel est associé à une hypermétropie ou à une myopie. Les rayons parallèles convergent non pas en un foyer mais sur deux lignes focales.

En cas d'astigmatisme régulier, la cornée et/ou le cristallin ont une courbure divergente. On appelle ces courbures « méridiens » et ils se situent, comme les lignes focales qu'ils produisent, perpendiculairement l'un sur l'autre. La réfraction respective est de la même force dans chaque méridien. Pour la correction on se sert de verres avec cylindre qui présentent, à l'instar de l'œil, dans deux différents méridiens des effets dissemblables. La position de l'axe doit correspondre aux méridiens de l'œil.

L'astigmatisme irrégulier est provoqué la plupart du temps par une maladie ou une lésion de la cornée. Quand des déformations irrégulières de la surface cornéenne ou des altérations dans une des couches de la cornée ne permettent plus d'obtenir une image valable, la correction avec des verres de lunettes n'est plus possible.

### 1.2.5 Presbytie

La presbytie est un effet naturel du processus de vieillissement du cristallin et elle touche aussi bien les emmétropes que les amétropes de tout genre. Personne n'y échappe et la presbytie augmente avec l'âge jusqu'à ce qu'elle ait atteint un palier stable. Elle se manifeste en général entre la 45<sup>e</sup> et 50<sup>e</sup> année quand le pouvoir d'accommodation du cristallin est réduit ou a disparu. Toutefois, il peut y avoir perception subjective si une amétropie préalable n'avait pas été corrigée.

## 1.3 Correction des amétropies

### 1.3.1 Verres ophtalmiques

A l'exception de l'astigmatisme irrégulier toutes les amétropies sus-mentionnées peuvent être corrigées avec des verres ophtalmiques. Selon l'anomalie on utilise des verres sphériques ou cylindriques mono- ou multifocaux en verre de silicate ou en matière organique.

### 1.3.2 Lentilles de contact

Les lentilles de contact flottent sur le film lacrymal devant la cornée. Grâce aux larmes qui se trouvent sous la lentille nombre d'irrégularités de la surface antérieure de la cornée peuvent être compensées. Comme elles se déforment moins, les lentilles flexibles perméables aux gaz se prêtent nettement mieux à cet usage que les lentilles souples hydrophiles. Nous reviendrons sur l'emploi spécifique des lentilles de contact en cas de kératocône au paragraphe 3.2.

### 1.3.3 L'orthokératologie (lentilles en port nocturne)

Les lentilles sont portées la nuit et non pas pendant la journée et servent à la correction d'astigmatismes modérés et de myopies allant jusqu'à  $-5$  dpt. Il s'agit-là d'un remodelage de la cornée non invasif et réversible par déplacement du tissu cornéen.

Ce système de correction est contre-indiqué en cas de kératocône et d'autres altérations semblables de la cornée.

### 1.3.4 Chirurgie réfractive

Aujourd'hui on connaît plusieurs méthodes pour traiter les divers défauts visuels. Mais selon les derniers acquis de la science, toutes ces méthodes sont inadéquates en cas d'affections de la cornée. Ainsi, en présence d'un kératocône, il y a contre-indication.

Ci-dessous vous trouverez une sélection des procédés les plus courants :

#### RK = Kératotomies radiaires

Des incisions radiaires profondes de la cornée changent la réfraction. Aujourd'hui on utilise ce procédé plus que rarement et pour des cas spéciaux.

#### PRK = Kératectomie photo réfractive

On enlève l'épithélium de la cornée pour traiter ensuite la couche qui se trouve dessous (le stroma) au laser Excimer. Des myopies jusqu'à  $-5.0$  dioptries peuvent être traitées par ce procédé.

#### Lasik = Laser in situ Kératomileusis

Avec un instrument spécial on soulève un mince volet de la cornée (épithélium et couche de Bowman). Ensuite on traite au laser Excimer la couche qui se trouve dessous (stroma), puis on replace le volet.

Possibilité de correction sphérique :  $+4.00$  à  $-8.00$  dpt.

Correction de l'astigmatisme : jusqu'à maximal  $4.00$  dpt.

#### KA = Kératotomies arciformes

Des incisions en arc de cercle permettent de réduire certains astigmatismes.

#### Lasek = Kératectomie Laser (sub)épithélial

On ramollit l'épithélium cornéen avec une solution d'alcool pour pouvoir le soulever. La couche qui se trouve dessous (stroma) est traitée au laser Excimer. Ensuite on recouvre la cornée traitée de l'épithélium.

Possibilité de correction sphérique :  $+4.00$  à  $-8.00$  dpt.

Correction de l'astigmatisme : jusqu'à maximal  $4.00$  dpt.

#### ICR = Anneau intra-cornéen

On implante au centre de la périphérie cornéenne, au niveau du stroma, deux segments d'anneaux, qui modifient indirectement la réfraction au centre.

Possibilité de correction sphérique :  $-2.00$  à  $-5.00$  dpt.

#### ICL = Lentille intra-oculaire

Implantation d'une lentille artificielle derrière la pupille (iris), sur le cristallin naturel.

Possibilités de correction sphérique :  $-8.00$  à  $-25.00$  dpt et  $+4.00$  à  $+12.00$  dpt.

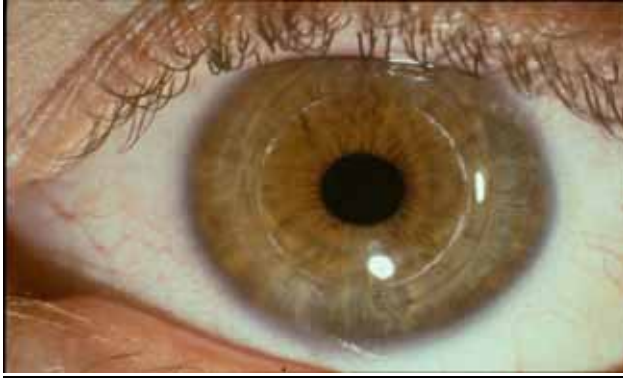
#### IOL = Lentille intra-oculaire

Remplacement du cristallin par une lentille artificielle à réfraction optimisée. L'œil devient ainsi pseudophake. Il perd sa faculté innée de mise au point rapprochée (auto zoom).

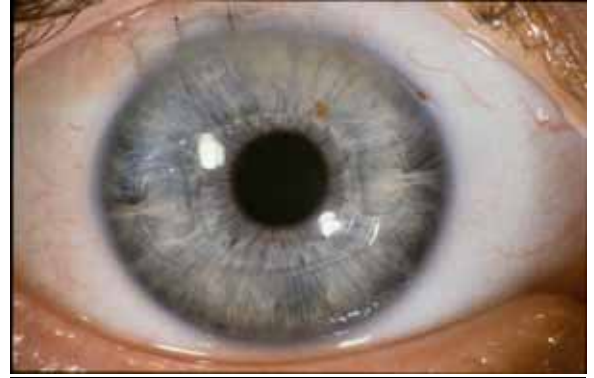
Possibilités de correction sphérique :  $+12.00$  bis  $-30.00$  dpt.

#### IOL-LC = Lentille intra-oculaire de la chambre antérieure

Implantation d'une lentille artificielle devant la pupille (iris). Elle repose sur l'angle de la chambre antérieure ou est clipée (fixée) à l'iris.



Cercle intra-cornéen (ICR)



Lentille intra-oculaire de la chambre antérieure (IOL-LC)

Il n'a pas été jugé utile d'illustrer les autres méthodes mentionnées ci-dessus, puisque le processus ne pouvait être démontré de façon satisfaisante.

## 2. Le kératocône

### 2.1 La cornée saine

La cornée humaine est un élément constituant du derme oculaire extérieur et se transforme vers l'arrière en sclérotique. La cornée est composée de 6 couches, ayant chacune une structure et une tâche différentes : l'épithélium, la membrane basale, la membrane de Bowman, le stroma, la membrane de Descemet, l'endothélium.

L'épithélium est la couche supérieure de la cornée et se compose d'un tissu formé par plusieurs couches de cellules. Il est relativement vulnérable mais se régénère bien et rapidement. L'épithélium et le film lacrymal ont une fonction de protection contre les micro-organismes. L'hydratation optimale de la surface – très importante pour le confort lors du port de lentilles - se fait grâce à une substance visqueuse, produite par les cellules de Becher qui se trouvent dans la cornée et les cellules épithéliales.


L'épithélium forme la membrane basale qui se trouve directement en dessous.

La membrane de Bowman peut être considérée comme la couche supérieure, comprimée du stroma. Elle possède une relativement haute résistance mais ne peut se régénérer après une blessure sans laisser de cicatrices.

Le stroma se compose de fibres, de substances intermédiaires et de cellules (kératocytes). C'est la couche la plus épaisse.

La membrane de Descemet est la membrane basale pour l'endothélium et s'épaissit avec l'âge. Elle peut se régénérer après une perte de substance. Comme il n'y a pratiquement pas de fibres élastiques, elle peut présenter des fissures béantes (plis de Descemet).

L'endothélium est fait d'une seule couche. Son importance pour l'alimentation et la transparence de la cornée est capitale. Après une blessure et/ou des troubles de métabolisme persistants, les lacunes occasionnées par les cellules manquantes seront comblées par migration et dilatation des cellules voisines car le tissu ne peut pas se régénérer.



*Coupe histologique de la cornée illustrant l'emplacement des structures mentionnées*

Pour accroître la stabilité de la cornée, l'épithélium est fixé à son support par de profonds ancrages qui plongent jusque dans le stroma.

Des modifications dans la structure de la membrane basale et de la zone de Bowman (BZ) lors de kératocône porte plus ou moins atteinte (selon le stade de la maladie) tant à la structure qu'à l'ancrage de l'épithélium. Par conséquent, la cornée perd sa faculté de résistance mécanique, ce qui peut entraver le confort de port et l'accoutumance aux lentilles de contact. Les restrictions quant au port de lentilles sont donc dictées non seulement par la topographie mais aussi en grande partie par la morphologie de la cornée.

## 2.2 Les différentes ectasies d'une cornée altérée par la maladie

Parmi les différentes courbures irrégulières mentionnons les apparitions suivantes.

### 2.2.1 Le kératocône

Le kératocône est une maladie non-inflammatoire de la cornée, attaquant la plupart du temps les deux yeux et ayant tendance à progresser. Le renflement ressemble le plus souvent à un cône et il ne concerne qu'une partie de la cornée.

### 2.2.2 Le kératoglobe

Le kératoglobe est une altération malade de la cornée, extrêmement rare et qui touche en général les deux côtés. Le renflement est sphérique et affecte toute la cornée. Il s'agit là d'une malformation congénitale.

### 2.2.3 La dégénérescence pellucide marginale

La dégénérescence pellucide marginale est une atteinte de la cornée rarissime qui se manifeste d'habitude des deux côtés. Les ectasies se trouvent sur la partie périphérique inférieure de la cornée. Cette maladie se déclare le plus souvent vers la troisième ou quatrième décennie de la vie.

## 2.3 Fréquence du kératocône

En définitive nous ne pouvons donner une indication quant à la fréquence du kératocône. Une des raisons est que sa fréquence dépend fortement de la répartition géographique. D'autre part, il existe différentes formes de cornée qui peuvent avoir l'apparence d'un kératocône peu important - donc subjectivement pas perçus dans son aspect clinique – resté au stade initial. La littérature parle d'env. 50 cas par 100'000 habitants.



## 2.4 Aspect clinique du kératocône

Sous le terme kératocône on entend une maladie non-inflammatoire de la cornée à tendance progressive, dû à des troubles du métabolisme. Au cours de son évolution, les zones centrales et para-centrales de la cornée subissent un renflement et la cornée s'amincit à cet endroit. Aux stades avancés de la maladie on constatera la formation de cicatrices.

L'acuité visuelle peut être fortement entravée par cette maladie. La correction de la vue peut se faire au début avec des lunettes mais à un stade plus avancé seulement avec des lentilles de contact rigides. Quand il n'est plus possible d'adapter des lentilles parce que la maladie a trop progressé, il faut procéder à une transplantation de la cornée pour une réhabilitation visuelle.

Jusqu'à ce jour il n'existe pas de thérapie pour ralentir la progression de la maladie. Le kératocône ne peut être guéri.

### 2.4.1 Modification du tissu

#### Changements histologiques

Lors d'un kératocône les changements de structure se rencontrent surtout dans la partie antérieure de la cornée. Ainsi la couche supérieure, l'épithélium, est plus mince que d'habitude et présente des irrégularités structurelles. La membrane basale et la membrane de Bowmann, qui se trouvent juste dessous, montrent une composition altérée, un amincissement partiel, une segmentation et des traces de cicatrices. Dans le stroma de la cornée on rencontre également des modifications dans la composition des fibres de collagène et des altérations de la forme et de la fonction des cellules du stroma, les kératocytes.

#### Changements bio-chimiques

Les changements mentionnés sont en majorité dus à un dysfonctionnement des enzymes qui règlent le maintien et le renouvellement des cellules cornéennes. Ainsi trouve-t-on dans le stroma de cornées affectées par un kératocône une augmentation des enzymes qui dégradent le tissu et une diminution des enzymes qui freinent l'apoptose, c'est-à-dire la mort cellulaire génétiquement programmée. En définitive, il en résulte une perte de tissu et par conséquent un amincissement de la cornée.

En outre, les cornées atteintes de kératocônes ont un nombre réduit de ces enzymes qui rendent inactifs les déchets nuisibles provoqués par les radicaux libres. Les substances portant atteinte au tissu augmentent, ce qui entraîne une progression de l'apoptose dans le stroma de la cornée.

Alors que les cellules ayant subi un dommage irréversible meurent, les atteintes réversibles peuvent être rétablies par des processus de réparation. La cornée du kératocône se trouve donc dans un état d'agression constant, ce qui mène à une détérioration du tissu et à la formation de cicatrices dans la zone de l'ectasie.

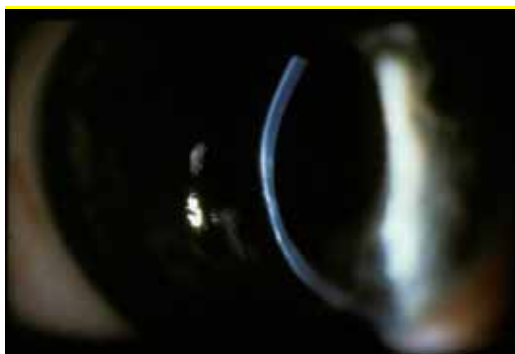### 2.4.2 Manifestations symptomatiques

#### Symptômes subjectifs

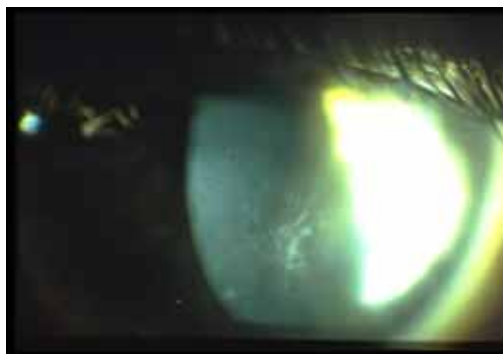
Puisque la cornée est protubérante, une myopie progressive s'installe, ce qui est perçu par le patient comme une détérioration de la vue. Par ce renflement, la surface cornéenne devient plus ou moins irrégulière ce qui génère un astigmatisme irrégulier progressif et la distorsion des images accélère la détérioration de l'acuité visuelle qui – à ce stade – ne peut plus être rétablie par le port de lunettes. Comme le kératocône se manifeste la plupart du temps une fois sur un œil et une fois sur l'autre, la détérioration de la vue sera donc plus marquée d'un côté. Tous ces symptômes sont souvent accompagnés d'une forte sensibilité à la lumière.

#### Signes objectifs

Les symptômes objectifs d'un kératocône peuvent être détectés par un professionnel (ophtalmologue ou opticien) avec des instruments spéciaux. On constatera par exemple un resserrement des rayons de courbure cornéens ainsi qu'un décalage des repères de test à l'ophtalmomètre, un instrument pour la mesure des rayons de courbure.



Amincissement de la cornée dans la zone atteinte par un kératocône au stade avancé



Lignes de fissure de Voigt de la membrane Descemet et formation de cicatrices sur la zone convexe. (illustration W. Sickenberger)

A la lampe à fente on peut constater une protubérance de la cornée hors de la moyenne ainsi qu'une altération de la structure cornéenne, comme un amincissement et la formation de cicatrices dans la zone de l'ectasie, des enkystements ferrugineux dans la périphérie de l'ectasie au niveau de la couche cornéenne supérieure (anneau de Fleischer) et des fissures dans la zone cornéenne postérieure (stries de Vogt). Lors d'un examen avec un produit de diagnostic colorant (la fluorescéine) on verra apparaître sur la couche supérieure de la cornée (l'épithélium) un motif coloré typique (piquetés en forme de tourbillon).

En procédant à l'examen de la vue on constatera une augmentation de la myopie allant de paire avec l'aggravation de l'astigmatisme et même la meilleure correction en lunettes n'empêchera pas la diminution de l'acuité visuelle.

## 2.5 Aspects du kératocône

Du point de vue de la phénoménologie les différentes formes du kératocône peuvent se classer dans 4 catégories, au moyen d'images fluo avec une lentille sur l'œil. Les frontières entre ces différentes formes établies peuvent cependant être fluctuantes.

L'aspect morphologique du kératocône peut également être quantifié par des données mesurables. Il s'agit de paramètres tel que l'emplacement, la disposition et le diamètre de l'endroit où la cornée est proéminente, de l'emplacement et du diamètre de la zone d'amincissement, de la différence de courbure des rayons cornéens dans les demi-méridiens principaux ainsi que de la différence de flèche entre l'apex de la cornée et la périphérie cornéenne indemne.

### 2.5.1 Classement selon Amsler (élargi selon Muckenhirn)

Une première classification du kératocône se fait uniquement sur la base des valeurs centrales mesurées avec l'ophtalmomètre (kératomètre) et des résultats morphologiques obtenus avec la lampe à fente.

Degré	Angle d'Amsler	Rayons cornéens [mm] *	Visus avec lunettes	Visus avec lentilles de-contact	Transparence de la cornée	Epaisseur de la cornée [mm]	Excentricité
1	0° - 3°	>7.5	1.0 - 0.8	>1.0	normale	0.5	< 0.8
2	4° - 9°	6.5 - 7.5	0.2 - 0.8	0.8 - 1.0	normale	0.3 - 0.5	0.8 - 1.2
3	> 9°	5.8 - 6.5	0.1 - 0.2	0.4 - 0.8	légèrement trouble au centre	0.2 - 0.3	1.2 - 1.5
4	Pas mesurable	<5.8	<0.1	0.2 - 0.4	fortement trouble au centre	<0.2	>1.5

Tableau d'après Amsler

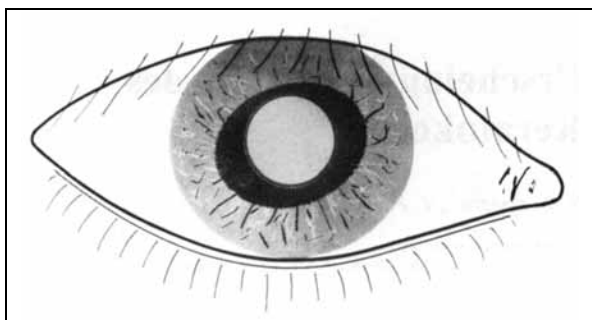
\*Rayon du méridien même grandeur que le repère test

Le classement initial selon Amsler a été élargi par Muckenhirn en prenant en compte l'excentricité de la cornée. L'excentricité sert de mesure pour l'aplatissement périphérique de la cornée et constitue donc un repère important pour la fabrication de la lentille. Plus l'excentricité est grande, plus le dégagement périphérique est plat.

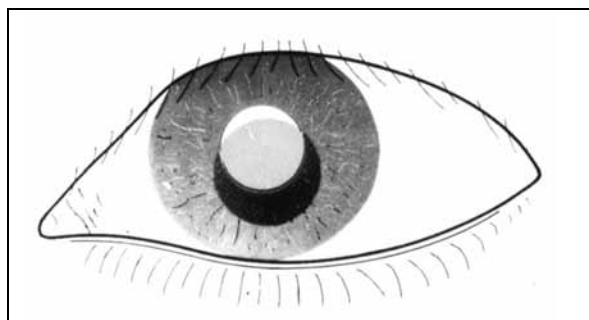
### 2.5.2 Apparence et emplacement de la proéminence

On définit ces phénotypes par l'interprétation de la surface de contact d'une lentille à géométrie postérieure connue à l'image fluo. Il en résulte une différence purement qualitative; un avis quantitatif n'est pas possible.

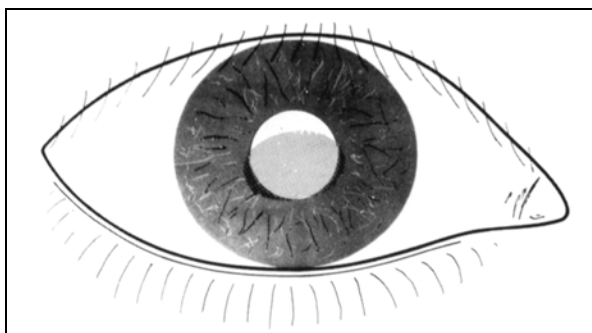
Pour simplifier, on peut classer les kératocônes selon leur forme, c'est à dire : globale, ovale, circulaire et en forme de coupole. La transition entre des différents aspects peut cependant être fluctuante et une délimitation stricte des diverses catégories de forme n'est pas possible.



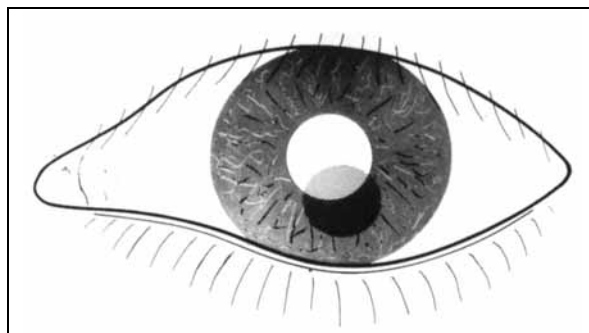
*Schéma d'un kératocône global*



*Schéma d'un kératocône circulaire*



*Schéma d'un kératocône ovale*



*Schéma d'un kératocône en forme de coupole*

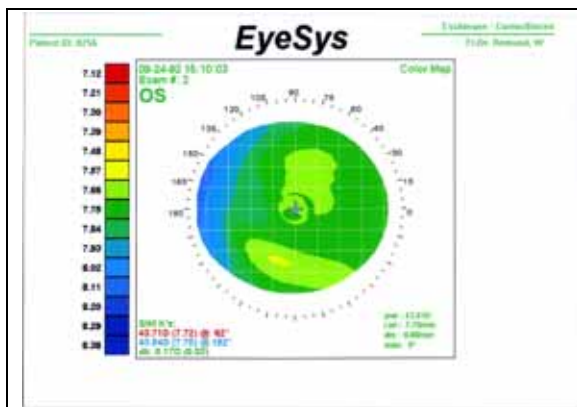
Afin d'effectuer un contrôle ultérieur optimal de la zone touchée par le kératocône, il est important de déterminer le genre et la position de la modification de l'apex ainsi que l'amincissement de la cornée et les modifications de l'épaisseur de celle-ci.

### 2.5.3 Aspect de la cornée après un examen au vidéokératographe

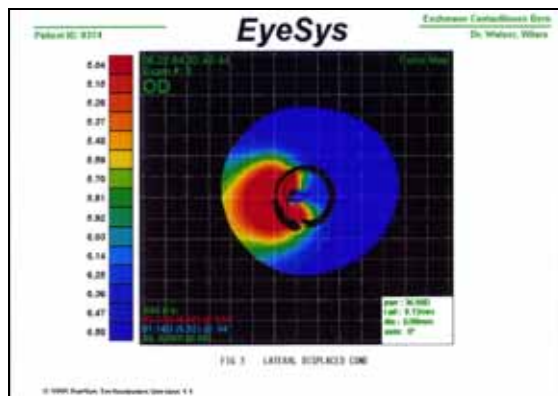
Les vidéokératoscopes (kératographes) offrent la possibilité de déterminer la forme de la cornée grâce à une multitude de points de mesures (jusqu'à 22'000) et sur une zone de contrôle plus étendue que ne le permet les mesures traditionnelles effectuées à l'ophtalmomètre (kératomètre) avec lequel peu de points sont définis. Cette multiplicité de points de contrôle est évaluée par différents procédés mathématiques et peut ainsi donner des informations précieuses sur la forme de la cornée ainsi que sur une modification.

Une classification sommaire et une « normalisation » sont établies selon les informations obtenues sur la situation de la zone apicale en fonction de la totalité de la surface

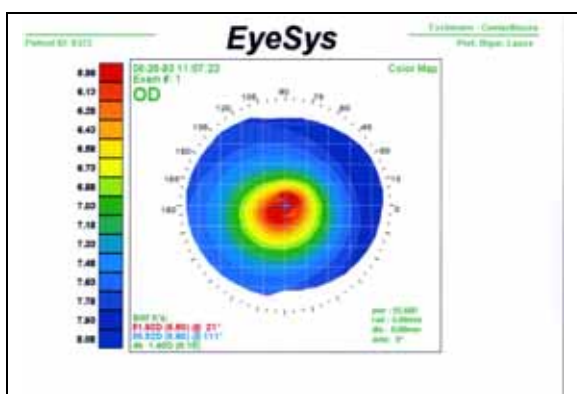
cornéenne. Des différenciations de ces "normes", sont des données supplémentaires utilisées pour définir l'aspect des divers kératocônes. En cas de besoin, ces données peuvent aussi être utilisées pour une adaptation de lentille de contact de forme particulière. L'échelle de couleurs s'étend du bleu pour les rayons cornéens plats, passant par le jaune et le vert jusqu'au rouge pour les rayons serrés.



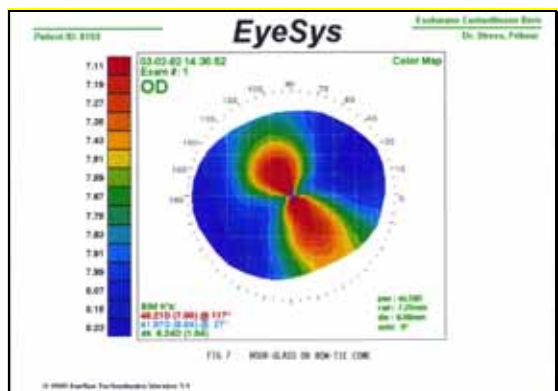
Topographie cornéenne pour une cornée sphérique



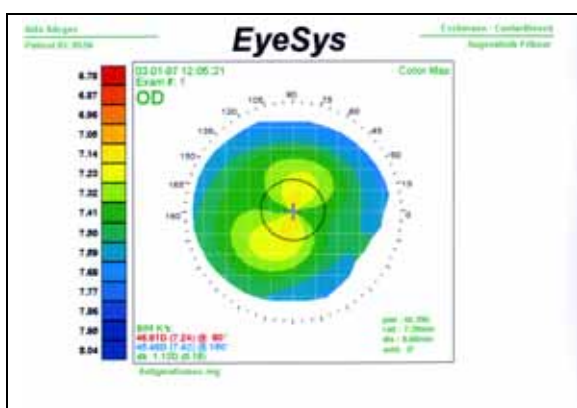
Kératocône décentré temporal



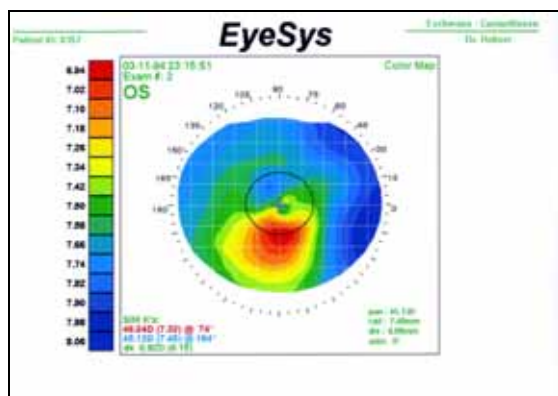
Kératocône centré( rapport de la pointe du cône – apex)  
Décentration vectorielle env. 1.5mm horizontale/verticale



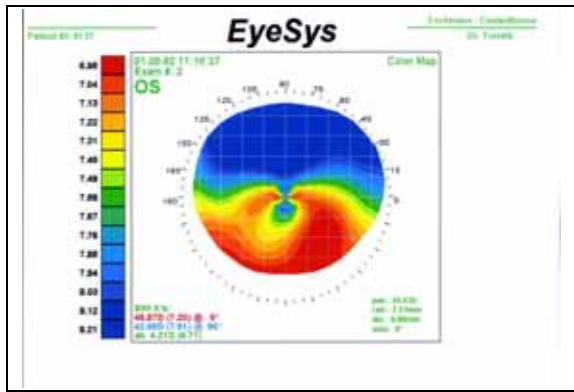
Kératocône en forme de sablier (bow-tie), cette forme aussi, comme la « normale » peut être décentrée



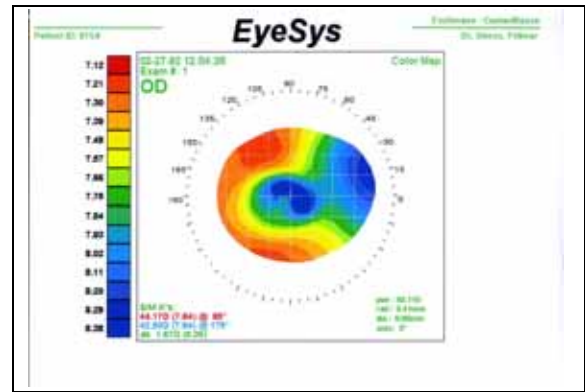
Topographie de la cornée avec un léger astigmatisme régulier



Kératocône décentré vers le bas



Kératocône latéral (hémisphérique)



Kératocône cicatrisé (zone de l'apex en guérison)

Cette classification élargie de la topographie cornéenne représente un grand progrès pour les contrôles ultérieurs lors de modifications, mais également pour l'adaptation de lentilles de contact. Avec quelques appareils, en plus de la topographie cornéenne, il est aussi possible de mesurer l'épaisseur et la forme de la surface cornéenne postérieure.

## 2.6 Quand le kératocône apparaît-il

Le kératocône apparaît généralement dans la deuxième ou troisième décennie de vie. Des dispositions visibles ne se manifestent pas dans tous les cas. Ces formes de kératocônes dites « frustes » ne compromettent pas forcément ou que peu la vision et sont détectées par hasard ou éventuellement plus tard.

## 2.7 Evolution éventuelle du kératocône

Le kératocône est une affection – la plupart du temps progressive - dont les causes précises et les mécanismes sont encore largement méconnus. En général, les deux yeux sont atteints par la maladie cependant dans des proportions différentes. Le kératocône apparaît fréquemment des deux côtés à différents stades. Le diagnostic est établi généralement entre la deuxième et la troisième décennie de vie. L'évolution de la maladie varie énormément d'un individu à l'autre. Jusqu'à l'âge d'environ 40-45 ans, on doit s'attendre à voir progresser la maladie et donc une modification progressive de la cornée et des maux subjectifs. Ensuite, un état stable s'installe généralement. Une nouvelle modification progressive peut survenir par poussée, comme dans les maladies auto-immunes; on ne devrait pas sous-estimer l'influence des facteurs de tension psychique.

Pendant les périodes où la maladie progresse, la courbure des rayons cornéens se resserme dans la zone concernée. La stabilité de la cornée étant très diminuée, une déchirure peut se produire à l'arrière de la cornée et l'humeur aqueuse, ce liquide qui se trouve derrière la cornée, peut s'y infiltrer. On parle alors de kératocône aigu (hydrops). Le kératocône aigu guérit en laissant une cicatrice. Cela conduit généralement à une stabilisation de la cornée, de sorte que l'évolution de la maladie s'interrompt.

Si la maladie progresse fortement, c'est-à-dire qu'on en vient à des courbures des rayons cornéens extrêmes et à un fort amincissement du stroma, il faut envisager une transplantation de la cornée.

## 2.8 Qui peut être atteint d'un kératocône

Le kératocône apparaît fréquemment lorsqu'il y a des prédispositions génétiques aux réactions allergiques. On le retrouve également souvent chez les personnes atteintes de trisomie 21 (syndrome de Down, mongolisme). On le soupçonne aussi d'avoir un lien avec des maladies systémiques, où la constitution du tissu conjonctif est partiellement dérégulée,

comme par exemple dans le syndrome d'Ehlers-Danlos ou de Marfan et lors de maladies des yeux comme l'amaurose congénitale de Leber, la rétinite pigmentaire ainsi que la rétinopathie des prématurés.

### 2.9 Le kératocône est-il héréditaire

Il est très probable qu'il existe une prédisposition génétique au kératocône, toutefois le processus héréditaire exact n'est pas clairement élucidé. En général, le kératocône est considéré comme autosomal récessif ou irrégulièrement dominant. On n'a pas encore pu identifier les facteurs susceptibles de déclencher cette maladie lors d'une prédisposition. Dans environ 6 - 15% des cas il semblerait que plusieurs membres d'une famille soient touchés par cette maladie. En outre le kératocône est plus répandu dans les populations isolées.

## 3. Les possibilités de correction du kératocône

### 3.1 Les limites des lunettes

Avec des verres de lunettes on peut corriger toutes les amétropies décrites précédemment, à condition que la surface de la cornée ait une courbure régulière et permette une bonne image sur la rétine. Si cela n'est pas le cas, comme lors d'un kératocône avancé, une lentille de contact flexible, perméable aux gaz est généralement utilisée pour égaliser la surface de la cornée à l'aide des larmes.

### 3.2 Les lentilles de contact

Les lentilles de contact doivent corriger d'une part les irrégularités de la surface de la cornée et d'autre part l'amétropie. Selon les connaissances actuelles, les lentilles de contact ne représentent pas une mesure prophylactique ni thérapeutique. Elles servent seulement à l'amélioration de l'image optique et à réhabiliter ainsi la vue.

Des études ont montré qu'en général, aussi bien l'œil affecté par un kératocône que celui qui en est exempt, peuvent obtenir dans les mêmes conditions avec les lentilles une acuité visuelle comparable.

Un grand nombre de matières et de géométries différentes sont à disposition pour l'équipement en lentilles de contact.

#### 3.2.1 Lentilles de contact souples, hydrophiles

Elles se distinguent par la facilité d'accoutumance et – dès le début - par l'absence de sensation de corps étranger. Comme une deuxième peau elles épousent la forme de la cornée. Si celle-ci est déformée, les lentilles ne peuvent apporter qu'une correction limitée. Les avancées de la technologie permettent aujourd'hui une application réduite aux cas où la déformation cornéenne ne dépasse pas une certaine mesure. L'emplacement du renflement par rapport à la cornée joue également un rôle essentiel.

#### 3.2.2 Lentilles de contact rigides, perméables aux gaz

Les lentilles de contact rigides, perméables aux gaz sont le seul moyen de correction lors d'un kératocône avec surface cornéenne irrégulière. Elles égalisent optiquement la surface cornéenne et permettent ainsi une image rétinienne de qualité, ce qui est la condition de base pour une bonne acuité visuelle.

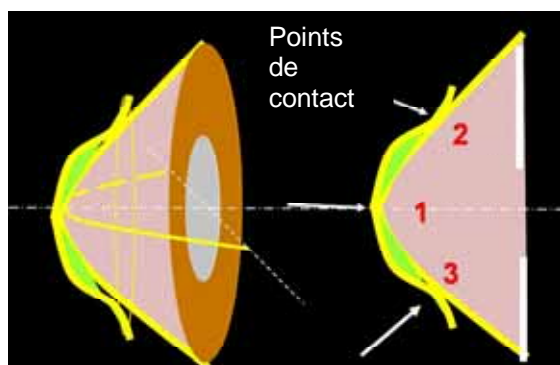
A cause du renflement de la cornée lié au kératocône, il y a déformation par rapport à un œil sain. L'équipement en lentille d'un tel œil demande des aptitudes particulières de l'adaptateur.



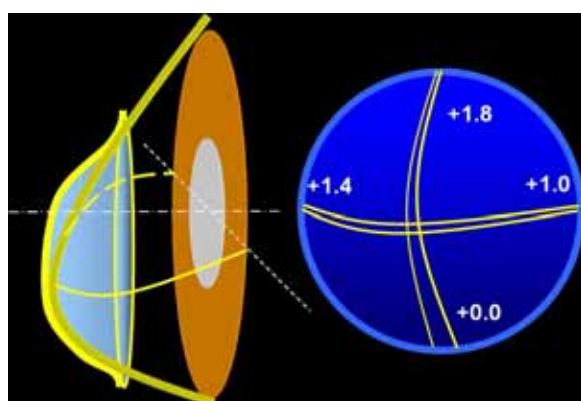
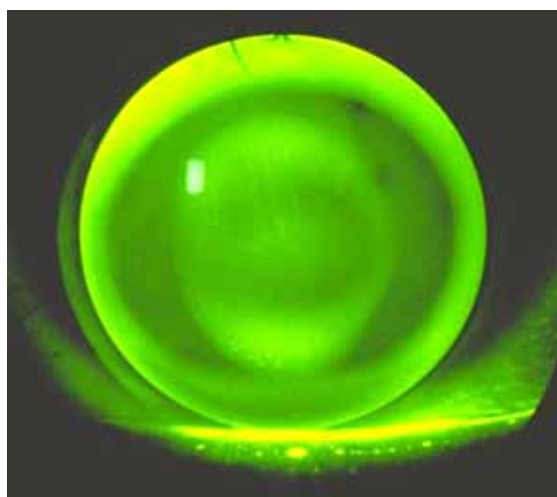
La déformation consiste avant tout en un déplacement du point culminant de la cornée (apex), la plupart du temps vers le bas du côté nasal. Ceci provoque un fort aplatissement de la cornée vers le haut et en même temps un important resserrement vers le bas.

Vu que subjectivement et objectivement les lentilles de contact sont le mieux supportées lorsqu'elles couvrent régulièrement la cornée (synchronisme), le traitement par lentille de contact à rotation symétrique devient de plus en plus difficile, à mesure que le renflement augmente.

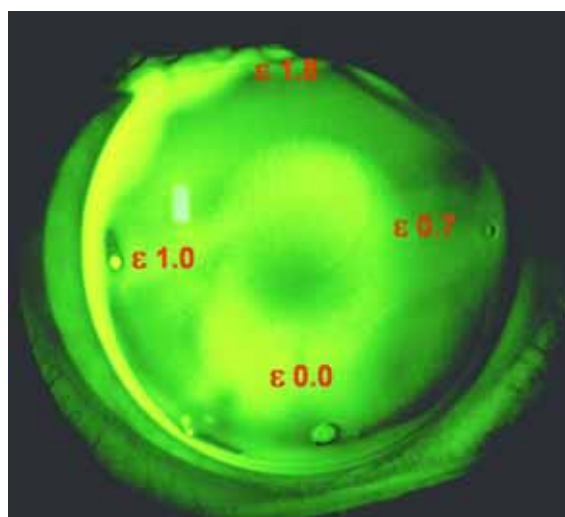
Le spécialiste en lentilles de contact dispose aujourd'hui d'une grande gamme de formes spéciales pour l'équipement en cas de kératocône. Il s'agit par exemple de lentilles à rotation symétrique disposant d'un grand dégagement périphérique (excentricité) ou encore de lentilles hémisphérique-toriques avec un aplatissement du bord incorporé dans la partie supérieure pour correspondre à l'important aplatissement de la cornée vers le haut. D'autre part, on peut aussi se servir de lentilles asymétriques avec lesquelles on essaiera d'obtenir une répartition régulière de l'appui dans toutes les 4 directions (demi-méridiens).



Exemples d'une lentille à rotation symétrique  
(illustrations: G. Poeltner)



Exemple d'une lentille spéciale à rotation non symétrique pour l'équipement d'une cornée avec un kératocône prononcé.  
(Illustrations: G. Poeltner)



Puisque les patients atteints de kératocône ont en général une sensibilité cornéenne accrue, des lentilles de contact de grands diamètres, et offrant ainsi une plus faible sensation de corps étranger que celles décrites plus haut, sont également utilisées. On parle alors de lentilles mini-sclérales.

Lors de kératocône prononcé, une adaptation avec des lentilles de plus grands diamètres est nécessaire, on parle alors de lentilles sclérales. Ce genre d'adaptation offre la possibilité de mieux corriger la surface de la cornée et permet à la lentille de rester centrée et de tenir sur l'œil.

Lors de l'adaptation, il faut considérer que chaque lentille de contact pour kératocône, représente une charge mécanique et métabolique supplémentaire pour une cornée déjà traumatisée. C'est pourquoi, outre à la forme de la lentille et au mode d'adaptation, on accordera un grand soin au choix de la matière. Pour équiper des patients atteints de kératocône on choisira donc des matières de première qualité, à très haute perméabilité et bonne mouillabilité. Il s'agit d'éviter de nouvelles atteintes aux fonctions cornéennes par un manque d'oxygène supplémentaire et une charge mécanique. Généralement on aura recours aux lentilles de contact qu'une fois que les verres de lunettes ne donnent plus de résultats satisfaisants.

Les lentilles de contact pour kératocône sont des pièces uniques, réalisées individuellement sur mesure et conforme à la géométrie, à la puissance et à la matière qui correspondent le mieux à la cornée en cause. Ces lentilles sont fabriquées par des spécialistes possédant le savoir-faire nécessaire, que l'on trouve également en Suisse.

Vu ces exigences élevées, l'adaptation des lentilles de contact ne devrait être pratiquée que par des spécialistes de lentilles de contact expérimentés et dûment formés dans cette discipline.

En dehors de l'adaptation, il faut accorder le plus grand soin aux contrôles ultérieurs, en surveillant de très près la compatibilité de la lentille sur l'œil. Cela exige de l'expérience et de l'assurance pour pouvoir diagnostiquer jusqu'au plus petit changement de la structure cornéenne.

En plus, la progression du cône et ses changements doivent être contrôlés régulièrement; le cas échéant l'adaptation sera modifiée.

### 3.2.3 Lentilles de contact en système "piggyback"

Dans de rares cas, surtout lors de cornées très délicates et très sensibles aux poussières, on peut prévoir la combinaison d'une lentille souple et d'une lentille rigide perméable. On adaptera une lentille "de correction" rigide sur une lentille "porteuse" souple.

### 3.2.4 Lentilles de contact de type Janus

Ce sont des lentilles de contact avec un noyau central rigide et une périphérie souple, on allie ici l'avantage d'une qualité optique parfaite de la lentille rigide et le confort spontané de la souple. La fabrication d'une telle lentille est très complexe et, jusqu'à ce jour, ce type n'a pas réussi à s'imposer. Des problèmes comme l'adaptation, la reproductibilité, la résistance mécanique et les soins semblent limiter son application à grande échelle.

### 3.2.5 Déroulement de l'adaptation de lentilles de contact lors de kératocône

Les lentilles de contact nécessaires aux patients concernés n'existent pas encore lors du premier rendez-vous. La géométrie de ces lentilles sera définie en plusieurs étapes, puis spécialement fabriquées sur mesure. Ci-après, voici la procédure possible du processus d'adaptation:

- Test d'acuité visuelle non corrigée, avec lunettes existantes et avec les nouvelles données mesurées, c'est à dire les valeurs de réfraction actuelles.



- Prise de mesure des différents paramètres de la cornée, comme les diamètres horizontaux et verticaux, les rayons centraux, la topographie complète de la surface postérieure et antérieure de la cornée et son épaisseur.
- Des premières lentilles de mesure sont calculées, si disponibles remises, autrement commandées auprès d'un fabricant qualifié et spécialisé.
- Pose des lentilles de mesure, première évaluation du comportement et de l'assise des lentilles à l'aide d'un colorant de larmes, détermination de la correction résiduelle et des acuités visuelles possibles. Ce processus peut se répéter, jusqu'à ce que le but visé quant à la compatibilité et à l'acuité visuelle soit satisfaisant.
- Les données sont transmises au fabricant pour qu'il puisse réaliser sur cette base les lentilles définitives.
- Lors de la réception et livraison des lentilles, instruire soigneusement le(la) porteur(porteuse) à la manipulation, l'entretien et le temps de port pour la période d'adaptation.
- Lors des contrôles ultérieurs, on examinera la compatibilité de la lentille sur l'œil ainsi que l'acuité visuelle atteinte. Si de faibles modifications devaient être nécessaires, les lentilles pourraient éventuellement être retouchées par le fabricant ou le spécialiste lui-même. Si des modifications importantes sont nécessaires, des lentilles de mesure différentes seront commandées pour optimiser l'adaptation.
- Généralement, des contrôles réguliers de l'assise, du résultat ainsi que de l'état des lentilles sont effectués tous les 8-12 mois. En cas de problème, il faut se rendre sans attendre chez le spécialiste.

La durée d'une première adaptation, y compris la phase d'accoutumance, peut être de plusieurs semaines selon les données du problème.

### 3.3 Les mesures chirurgicales

#### 3.3.1 L'Epikératoplastie

Après élimination de la couche épithéliale centrale, une fine couche de cornée sera cousue sur la propre cornée. Cette mince couche de cornée a pour but de corriger l'amétropie. Cette procédure n'est plus appliquée aujourd'hui.

#### 3.3.2 Kératoplastie

On distingue la kératoplastie lamellaire et la kératoplastie perforante. Avec la kératoplastie lamellaire on détermine la profondeur cornéenne exacte du tissu à remplacer; avec la kératoplastie perforante, la cornée est remplacée dans son intégralité, c'est à dire que l'œil sera ouvert entièrement pendant l'opération.

Il existe une technique récente appelée kératoplastie lamellaire profonde : avec cette opération, on enlève les couches de la cornée une à une, jusqu'à ce qu'il ne reste dans l'œil récepteur plus que la membrane de Descemet et l'endothélium. Sur ces couches restantes, une cornée de donneur sans endothélium est cousue. Cette opération est techniquement très exigeante, elle a toutefois pour le patient plusieurs avantages, en particulier le maintien de la propre couche de cellules endothéliales qui est normale lors d'un kératocône.

##### *Tissus de donneurs*

Aussi bien dans la kératoplastie lamellaire que dans la perforante, il s'agit de transplantations de tissu humain. C'est pourquoi les cornées de donneurs sont soumises à des contrôles de qualité stricts. Ils comprennent aussi des tests sérologiques, dont des tests sanguins afin d'exclure tous risques d'infections, comme par exemple le VIH. Il en résulte un pourcentage de sécurité proche des 100% pour le receveur. Lors de tests positifs ou dans des cas douteux, la cornée ne sera pas utilisée pour la transplantation. La cornée du donneur peut être gardée, selon la méthode, jusqu'à quatre semaines dans une banque des yeux, ce qui permet - contrairement à la transplantation d'autres organes - de pouvoir planifier l'opération.

### Opérations

Les deux types d'opérations peuvent être faits sous anesthésie locale (piqûre autour de l'œil) ou en anesthésie générale. La narcose présente un peu plus de sécurité pour l'œil et a souvent la préférence des patients.

La durée de l'opération s'élève à environ 80 minutes pour la kératoplastie lamellaire et à 45 minutes pour la perforante, l'hospitalisation dure jusqu'à trois jours. La durée de l'incapacité de travail est très différente, pour une activité de bureau on doit compter environ trois semaines à 100%.

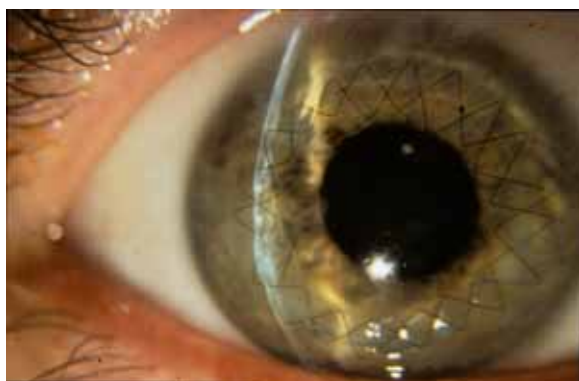### Suites post-opératoires

Jusqu'au retrait des fils (lamellaire environ 8 mois, perforante environ 11 mois) on doit appliquer des gouttes de cortisone sur l'œil opéré. Cette thérapie est adaptée individuellement et sert à la prévention du rejet du tissu de donneur. Des comprimés ou d'autres gouttes oculaires ne sont prescrits que dans les cas spéciaux. La cicatrice de la cornée opérée est très vulnérable, c'est pourquoi il faut éviter tout impact. Même après le retrait des fils il faut observer cette précaution car la cornée cicatrise lentement. C'est pour cette raison que les fils sont laissés aussi longtemps. La cicatrice restera toujours fragile.

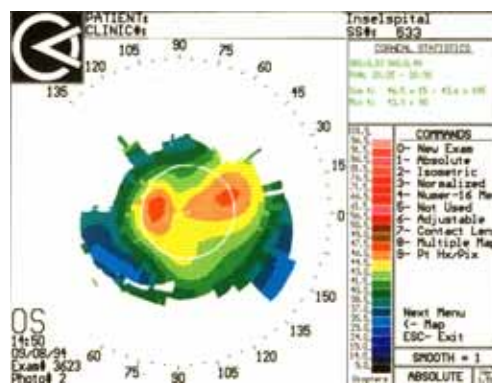
L'acuité visuelle varie très fortement au cours des premiers mois après l'intervention. Dans certains cas, des lunettes ou des lentilles de contact peuvent être adaptées même avant le retrait des fils. Après le retrait des fils, la correction nécessaire peut changer fortement. Beaucoup de patients ont besoin d'une lentille de contact même après une kératoplastie. L'adaptation est souvent plus simple, puisque la cornée ne présente plus cette cambrure extrême. Dans de rares cas, une correction chirurgicale de la courbure s'impose, soit pour pouvoir adapter par la suite une lentille de contact soit s'il y a intolérance aux lentilles de contact. La fréquence des rejets varie lors de transplantations de cornée, elle est rare lors de kératocône. Les rejets apparaissent en général au cours de la première année qui suit l'opération.

Les complications possibles sont le glaucome (= augmentation de la pression de l'œil), la cataracte ou des infections.

"La durée de vie" d'une kératoplastie lamellaire est théoriquement sans limite, celle de la kératoplastie perforante est en moyenne de 10 ans.



Œil après une kératoplastie perforante



### 3.3.3. Autres procédures chirurgicales

Avec l'implantation d'un anneau intra-cornéen (voir le chapitre 1.3.3) on essaie de stabiliser le cône et de reporter le délai pour une kératoplastie. Cette technique reste expérimentale, pour l'instant il n'existe pas de résultats sur le long terme au sujet des implantations d'anneaux intra-cornéens lors de kératocône.

De plus, il n'est pas encore prouvé que les résultats d'une kératoplastie ultérieure ne seront pas entravés par la technique de l'anneau. Dans le cas de cicatrices cornéennes centrales cette opération est inutile.

## 4. Remarques finales

Lors d'une dégradation de l'acuité visuelle avec un kératocône ne pouvant plus être corrigée par des verres de lunettes, le patient peut être secouru par le port de lentilles de contact qui lui procureront un confort acceptable et un temps de port dépendant des circonstances.

### 4.1 A quoi faut-il spécialement faire attention

En plus d'un équipement en lentilles de contact toujours en adéquation, il est très important de suivre dès le début les conseils de bonne manipulation et d'hygiène des lentilles. Seul des lentilles bien entretenues offrent à long terme une solution acceptable

### 4.2 Trucs et astuces pour porteurs (porteuses) de lentilles de contact

Pour obtenir le meilleur résultat optique possible on se sert en général de lentilles rigides perméables à l'oxygène. L'assise sur des topographies cornéennes plus ou moins irrégulières peut conduire à une sensibilité accrue aux poussières. Si possible on évitera également des conditions ambiantes très poussiéreuses ainsi que les courants d'air, de même on se gardera d'une exposition aux rayons de soleil trop intenses (lunettes de soleil et/ou de protection).

#### Cosmétiques et lentilles de contact

Pour le lavage des mains il ne faudrait pas utiliser de savon gras ou parfumé. Les crèmes pour la peau peuvent souiller les lentilles de contact ou en changer la couleur (les crèmes solaires aussi). Il faut donc faire attention à ne pas appliquer ces produits trop près des yeux. Quant à la laque pour cheveux ou autres sprays, fermez les yeux en les appliquant ou mettez les lentilles après.

#### Poussières / Pollen et lentilles de contact

Surtout au printemps, les personnes allergiques doivent attacher une attention particulière à l'hygiène des lentilles et réduire éventuellement le temps de port. Dans un environnement poussiéreux ou en période de pollen, on peut soit enlever les lentilles de temps à autre ou directement les «traiter» sur l'œil, en instillant quelques gouttes d'une solution humectante. La sensation de corps étranger sous la lentille et toute gêne peuvent être ainsi résolues de manière simple et efficace.

#### Sécheresse et lentilles de contact

Pendant les périodes de chauffage, dans un environnement climatisé ou en été, un dessèchement de la surface des lentilles peut survenir. Des solutions mouillantes améliorent largement le confort. Il existe différents produits donnant de très bons résultats pour les problèmes les plus divers.

#### Protection UV et lentilles de contact

La plupart des nouveaux matériaux ont un filtre UV intégré. Toutefois, pour que les yeux soient protégés de façon optimale, une paire de lunettes avec une bonne protection UV est importante. Les verres phototropes, qui foncent au soleil, peuvent au besoin être pourvu d'une correction résiduelle, comme l'astigmatisme ou une correction de près en cas de presbytie.

#### Ecran et lentilles de contact

Lors du travail à l'écran, on constate souvent une réduction automatique de la fréquence des clignements. Il est donc important de cligner sciemment à intervalles réguliers quand on travaille longtemps à l'écran. Au besoin on peut utiliser une solution humectante.

#### Pour les vacances et les voyages

Si votre acuité visuelle est meilleure avec des lunettes, ayez-en toujours une paire de réserve à portée de main. Ne les mettez pas dans la valise mais dans votre bagage à main. Pensez également à une solution humectante. Elle vous sera utile si le confort du port diminue à cause d'un port prolongé ou de la sécheresse.

Veillez à ce que vous ayez assez de produit d'entretien sur vous. Si besoin, demandez au spécialiste ou au pharmacien de votre lieu de séjour un produit alternatif. Après votre retour, vous devriez toutefois revenir à votre produit habituel. Contrairement aux lentilles souples

hydrophiles, les lentilles perméables à l'oxygène peuvent à la rigueur être nettoyées avec du shampoing pour cheveux et être conservées à l'état sec durant la nuit.

Si les lentilles devaient être rincées exceptionnellement à l'eau, utilisez la même qualité que vous prendriez pour vous brosser les dents ou de l'eau minérale non-gazeuse. Cela ne devrait se faire qu'en cas d'urgence, puisque l'eau de réservoir peut contenir des parasites et provoquer ainsi des infections cornéennes importantes. Ne pas mettre les lentilles en contact avec des crèmes de protection solaires, elles pourraient devenir hydrophobes et intolérables. Si, avant un séjour prolongé à l'étranger, un contrôle des lentilles est souhaité, il devrait avoir lieu au moins 2-3 semaines avant la date de départ. Il reste alors suffisamment de temps, si une éventuelle modification, un nettoyage ou un remplacement des lentilles étaient nécessaires.

#### 4.3 Qu'apportera l'avenir et quels sont les pronostics

En général on peut considérer que le kératocône en soi n'entraîne pas la cécité. Dans quelques cas très rares une progression spontanée et rapide du kératocône (Hydrops) peut causer des dommages au tissu cornéen. Les opacités naissant ainsi peuvent temporairement porter atteinte au confort et provoquer une forte diminution de l'acuité visuelle mais contribuent toutefois à la stabilisation du tissu. Il peut être nécessaire d'avoir recours à une intervention chirurgicale pour rétablir entièrement l'acuité visuelle.

Selon la forme du kératocône, il est nécessaire de porter des lentilles de contact pour obtenir une qualité de vision maximale ainsi qu'une bonne acuité visuelle.

La progression du kératocône peut rendre une intervention chirurgicale inévitable. Que ce soit pour des raisons de structure du tissu et/ou de la topographie de la cornée, par suite d'une incompatibilité aux lentilles ou encore à cause des limites techniques de fabrication, qui ne permettent pas de réaliser la géométrie adéquate.

## 5. Recommandations bibliographiques

### 5.1 Livres spécialisés

- 5.1.1 Klinisches Wörterbuch; Pschyrembel, de Gruyter Verlag, ISBN 3-11-014183-3
- 5.1.2 Cornea; Nathan Efron, Butterworth Heinemann, ISBN 0 7506 4798 1
- 5.1.3 Primary Care of the Anterior Segment; Louis J. Catania, Appleton & Lange, ISBN 0 8385 7911 6
- 5.1.4 Cornea Color Atlas; Krachmer Palay; Mosby, ISBN ?
- 5.1.5 Diagnosis, Contact Lens Prescribing, and Care of the Keratoconus Patient; Karla Zadnik & Joseph T. Barr, Butterworth Heinemann, ISBN 0 7506 9676 1
- 5.1.6 Refraktive Chirurgie der Hornhaut; Theo Seiler, Enke Verlag, ISBN 3-13-118071-4
- 5.1.7 Dictionary of visual Science; David Cline, Chilton Trade Book Publishing, Fourth Edition, ISBN 0-8019-7862-9
- 5.1.8 Primary Care of the Anterior Segment; Louis J. Catania, Appleton & Lange, ISBN 0-8385-7911-6
- 5.1.9 Atlas der Kontaktlinsen-Anpassung; Wulf Ehrich, Enke Verlag, ISBN 3-432-90091-0
- 5.1.10 Anterior Segment Complications of Contact Lens Wear; Joel A. Silbert, Butterworth Heinemann, ISBN 0-7506-7116-5
- 5.1.11 Contact Lenses; Anthony J. Phillips & Janet Stone, Butterworths, ISBN 0-407-93275-5
- 5.1.12 The Eye in Contact lens Wear; John Larke, Butterworths, ISBN 0-407-00220
- 5.1.13 Clinical Eye Atlas; Daniel H. Gold & Richard Alan Lewis, AMApress, ISBN 1-57947-192-7
- 5.1.14 Contact Lenses: Treatment Options for Ocular disease; Michael G. Harris, Mosby, ISBN 0-8151-4645-0
- 5.1.15 Complications of Contact Lens Wear; Alan Tomlinson, Mosby, ISBN 0-8016-6309-1
- 5.1.16 Kontaktlinsen-Anpassung; M. Ruben, Gustav Fischer Verlag, ISBN 3-437-10525-6
- 5.1.17 Clinical Manual of Contact Lenses; Edward S. Bennett & Vinita Allee Henry, J.B. Lippincott Company, ISBN 0-397-51139-6
- 5.1.18 Contact Lenses in Ophthalmology; Michael S. Wilson & Elisabeth A.W. Millis, Butterworths, ISBN 0-407-01440-3
- 5.1.19 Kontaktlinsen Vademekum 1987; H. Streitenberg, Karger, ISBN 3-8055-4345-X
- 5.1.20 Klassifikation von Spaltlampenbefunden; Wolfgang Sickenberger, Fachinformation CIBA Vision, ISBN ?

- 5.1.21 Contact Lenses; Ken Daniels, Slack, ISBN 1-55643-345-4
- 5.1.22 Kontaktlinsen Hygiene; Andreas Berke & Sandor Blümle, Verlag Bode, ISBN 3-9800378-5-1
- 5.1.23 Anatomie des Auges; Werner Maidowsky, Verlag Neues Optikerjournal Bode, ISBN 3-9800378-0-0
- 5.1.24 Cornea Color Atlas; J.H. Krachmer, D.A. Palay, Mosby Verlag, ISBN 0-8151-5147-0

## 5.2 Médias électroniques, liens vers la littérature spécialisée

- 5.2.1 [Digital Journal of Ophthalmology](http://www.djo.harvard.edu/) - <http://www.djo.harvard.edu/>
- 5.2.2 [National Eye Institute at the National Institutes of Health](http://www.nei.nih.gov/) - <http://www.nei.nih.gov/>
- 5.2.3 [Med Help](http://www.medhelp.org/) - <http://www.medhelp.org/>
- 5.2.4 [The Collaborative Longitudinal Evaluation of Keratoconus \(CLEK\) Study](http://www.optometry.ohio-state.edu/CLEK/) - <http://www.optometry.ohio-state.edu/CLEK/>

## 5.3 Médias électroniques, liens pour communiquer entre personnes concernées

- 5.3.1 <http://www.keratokonius.ch/>
- 5.3.2 <http://www.keralens.de/>
- 5.3.3 <http://www.optometrie.de/service/keratoko.htm>
- 5.3.4 <http://www.optometrie.de/media/keratokonius.htm>
- 5.3.5 <http://www.nkcf.org/>
- 5.3.6 <http://www.kcenter.org/>
- 5.3.7 <http://www.keratoconus-group.org.uk/>
- 5.3.8 <http://www.lowvision.org/keratoconus.htm>
- 5.3.9 <http://home.revealed.net/ddwyer/kc.html>
- 5.3.10 <http://www.discoveryfund.com/keratoconus.html>
- 5.3.11 <http://www.csmc.edu/nkcf/>
- 5.3.12 <http://mapage.noos.fr/keratocone/indexkc.htm>
- 5.3.13: <http://www.v2f.org/forum/index.php>

## 6. Littérature

- Berke A., Färber R.: Refraktionsbestimmung, Teil 1 Optische und physiologische Grundlagen; Verlag WVAO (2001), ISBN 3-935647-09-3
- Eschmann R. et al: Fitting of Hemispheric and/or Quadrant Specific Contact Lenses in KK and/or Highly Irregular Corneas; Research Paper (1996), on file author
- Eschmann R., Roth-Muff D.: Der Keratokonus im subklinischen Stadium; NOJ, (2/1994)
- Eschmann R., Roth-Muff D.: Videokeratoskopie in Fällen von Keratokonus; Die Kontaktlinse, (3/1993)
- Eschmann R., Flammer J.: Die retinale Sehschärfe bei Keratokonuspatienten; Kli. Mbl. Augenheilkunde, (1986)
- Goersch H.: Wörterbuch der Optometrie; Enke Verlage (1996), ISBN 3-432-27301-0
- Kenny MC, Brown DJ, Rajeev B.: The elusive causes of keratoconus, a working hypothesis; CLAO Journal (2000) 26: 10-13
- Muckenhirn D, Die Anpassung von asphärischen Kontaktlinsen bei Keratokonus unter Berücksichtigung der geometrisch-optischen Verhältnisse der Hornhaut; NOJ 5/1984
- Pöltner G.: Kontaktlinsen-Anpassung bei Keratokonus; NOJ, (5/1999 bis 7-8/2000)
- Pöltner G.: Kontaktlinsen-Anpassung bei Keratokonus; Sonderdruck die Kontaktlinse (2002)
- Pugell J.: Biomedizinische Grundlagen zum Keratokonus; DOZ (2002)
- Sickenberger W.: Klassifikation von Spaltlampenbefunden; CibaVision Vertriebs GmbH, (2001)
- VDC: Kontaktlinsen bei Keratokonus; Informationsschrift, (1990)
- Zadnik K., Barr J.T.: Diagnosis, Contact Lens Prescribing, and Care of the Keratoconus Patient; Butterworth-Heinemann (1999), ISBN 0-7506-9676-1

**Ce travail a été soutenu par les entreprises suivantes**

---

**TECHNO-LENS<sup>®</sup>**

**Fabricant de lentilles de contact  
[www.technolens.com](http://www.technolens.com)**

**contopharma<sup>®</sup>**

**Fabricant de produits d'entretien pour lentilles de contact  
[www.contopharma.ch](http://www.contopharma.ch)**